SPARC
Sustainable PARasite Control in Grazing Ruminants

Dictyocaulus

Il parassita - Il genere *Dictyocaulus* (dal greco *díctuon*: rete e *caulós*: stelo) comprende nematodi sottili, biancastri, a diffusione cosmopolita, di lunghezza variabile da 3 a 11 cm, visibili ad occhio nudo. Le specie che interessano gli animali domestici sono *D. viviparus* (bovini/bufali), *D. filaria* (ovini/caprini) e *D. arnfieldi* (cavalli/asini).

Elementi di disseminazione - Larve di primo stadio (L1), lunghe 290-480 µm, filiformi, con coda digitiforme. Le L1 di *D. filaria* presentano una caratteristica protuberanza cuticolare all'estremità anteriore.

Ospiti e localizzazione - Trachea e bronchi di: bovino e bufalo (*D. viviparus*); ovino, caprino (*D. filaria*); piccoli ruminanti selvatici *(D. ekerti)*; piccoli bronchi di asino ed altri equidi, talvolta il cavallo (*D. arnfieldi*).

Infezione - Ingestione di larve di terzo stadio (L3).

Ciclo biologico - Diretto. Nelle sedi di localizzazione, la femmina del parassita dopo fecondazione, depone le uova larvate. Le L1 fuoriescono rapidamente dalle uova e con il muco risalgono la trachea, giungono nel cavo orale, dove vengono deglutite ed emesse all'esterno con le feci dell'ospite. In pochi giorni mutano fino a L3, poi raggiungono gli steli d'erba attivamente o si diffondono nell'ambiente anche a seguito dell'esplosione dello sporangio del fungo ubiquitario *Pilobolus*. Negli animali, a seguito della ingestione con gli alimenti, le L3 attraversano la parete del piccolo intestino e raggiungono tramite i capillari i linfonodi mesenterici dove mutano ad L4. Seguendo la via linfoematogena giungono ai polmoni dove in pochi giorni mutano fino a parassiti adulti.

Sintomatologia - La sintomatologia è caratterizzata da tosse secca, profonda o catarrale con respiro rantoloso. Spesso si possono osservare atteggiamento di "fame d'aria", debolezza, disappetenza, dimagramento e calo delle produzioni. Nelle forme più gravi possono essere frequenti i casi di morte per soffocamento o per polmoniti secondarie causate da batteri e/o virus. Negli equini le infezioni sono meno frequenti e decorrono in forma solitamente asintomatica, quando sintomatiche si manifestano con tosse persistente e difficoltà respiratorie.

Diagnosi clinica - La sintomatologia clinica può essere indicativa. Nell'intera mandria (o gregge) si assiste alla comparsa quasi contemporanea di sintomi respiratori soprattutto negli animali più giovani ed in primavera avanzata o in autunno.

Diagnosi post-mortem - Nei ruminanti l'esame anatomopatologico evidenzia, nel distretto dei lobi caudali polmonari, la presenza di focolai di broncopolmonite circoscritti di edema polmonare del diametro a 3-5 cm. In sezione, al centro di ogni lesione è localizzato un bronco contenente essudato muco purulento e parassiti. Negli asini e negli altri equidi l'esame anatomopatologico permette di evidenziare facilmente gli elminti adulti in un abbondante essudato schiumoso nella trachea e nei bronchi.

Diagnosi di laboratorio - Esami copromicroscopici quali-quantitativi per la messa in evidenza e/o la conta delle L1. Per i bovini sono possibili anche esami sierologici (ELISA).

Terapia - Imidazolici, benzimidazolici, probenzimidazolici, lattoni macrociclici.

Profilassi - Trattamenti antielmintici strategici. Per i bovini è disponibile un vaccino vivo, attenuato (ottenuto mediante l'irradiazione delle larve) in alcuni Paesi europei (non in Italia).

Rischio per l'uomo - Infezione non segnalata nell'uomo.

UNIVERSITÀ DEGLI STUDI DI NAPOLI FEDERICO II
Dipartimento Medicina Veterinaria Produzioni Animali
CREMOPAR
SOIPA Società Italiana di Parassitologia
SPARC

SPARC

Sustainable PARasite Control in Grazing Ruminants



Cystocaulus ocreatus

Il parassita - *Cystocaulus ocreatus* (dal greco *cùstis*: cisti e *caulós*: stelo e dal latino *ocreatus*: giallastro) comprende nematodi a diffusione cosmopolita, inquadrati nel gruppo degli strongili broncopolmonari (SBP) di ovini e caprini. Sono parassiti filiformi, di colore marrone scuro, visibili ad occhio nudo; il maschio è lungo 4-5 cm, la femmina fino a 9 cm.

Elementi di disseminazione - Larve di primo stadio (L1), di 340-480 µm di lunghezza, filiformi con estremità caudale ondulata e divisa in due porzioni: una prossimale più grossa e munita di spina dorsale ed una terminale, dritta ed appuntita, con due spinule.

Ospiti definitivi e localizzazione - Piccoli bronchi (in cisti parabronchiali) ed alveoli di ovino, caprino e piccoli ruminanti selvatici.

Ospiti intermedi e localizzazione - Varie specie di molluschi gasteropodi terrestri (es. *Helicella*, *Helix*, *Monacha*).

Infezione - Ingestione di molluschi gasteropodi contenenti le larve di terzo stadio (L3).

Ciclo biologico - Indiretto. Nelle vie respiratorie degli animali parassitati, la femmina del parassita, dopo fecondazione, depone le uova da cui si sviluppano larve di primo stadio (L1) che rapidamente fuoriescono dalle uova stesse. Le L1, veicolate dal muco, risalgono le vie respiratorie, raggiungono il retrobocca, vengono deglutite ed espulse all'esterno con le feci. Lo sviluppo successivo fino ad L3 necessita di un ospite intermedio, nel caso specifico rappresentato da diverse specie di gasteropodi di terra. Gli ospiti definitivi si infettano ingerendo i molluschi parassitati; le L3, liberate dai processi digestivi dell'ospite, migrano al polmone per via linfo-ematogena e proseguono lo sviluppo fino a parassiti adulti.

Sintomatologia - Frequentemente associato con altri SBP, la sintomatologia è caratterizzata da tosse secca, stizzosa, scolo nasale siero mucoso spesso bilaterale; in alcuni casi si osservano anemia, inappetenza e dimagramento.

Diagnosi clinica - Comparsa quasi contemporanea di sintomi respiratori nel gregge, soprattutto nei soggetti più giovani in autunno/inverno fino alla metà della primavera successiva.
Diagnosi post-mortem - L'esame anatomopatologico permette di visualizzare sulla superficie dei polmoni piccole lesioni più o meno rotondeggianti, di colore variabile dal marrone al nero. In aree di broncopolmonite interstiziale, denominate nidi di incubazione, le lesioni sono ripiene di parassiti adulti e di uova e larve visibili al microscopio.

Diagnosi di laboratorio - Esami copromicroscopici quali-quantitativi per la messa in evidenza e/o la conta delle tipiche L1.

Terapia - Imidazolici, benzimidazolici, probenzimidazolici, lattoni macrociclici (non ottimale il grado di efficacia).

Profilassi - Trattamenti antielmintici strategici, non sempre efficaci. Come per gli altri SBP, non sono di facile applicazione altre misure di profilassi.

Rischio per l'uomo - Infezione non segnalata nell'uomo.

UNIVERSITÀ DEGLI STUDI DI NAPOLI FEDERICO II
Dipartimento Medicina Veterinaria Produzioni Animali
CREMOPAR
SOIPA Società Italiana di Parassitologia
SPARC

SPARC

Sustainable PARasite Control in Grazing Ruminants

Muellerius capillaris

Il parassita - *Muellerius capillaris* (dal nome del veterinario tedesco A. Mueller e dal latino *capillaris*: capillare, piccolo vaso) è un nematode a diffusione cosmopolita, inquadrato nel gruppo degli strongili broncopolmonari (SBP) di ovini e caprini. Si tratta di un parassita filiforme, di color grigio rossastro, lungo 10-30 mm, difficilmente visibile ad occhio nudo.

Elementi di disseminazione - Larve di primo stadio (L1), di 300-320 µm di lunghezza, filiformi, con estremità caudale ondulata e una piccola spina disposta dorsalmente.

Ospiti definitivi e localizzazione - Piccoli bronchi ed alveoli di ovino, caprino e ruminanti selvatici.

Ospiti intermedi e localizzazione - Molluschi gasteropodi di terra, quali chiocciole (*Helix*, *Succinea*) e lumache (*Limax*, *Agriolimax*, *Arion*).

Infezione - Ingestione di molluschi gasteropodi contenenti le larve di terzo stadio (L3).

Ciclo biologico - Indiretto. Nelle vie respiratorie degli animali, la femmina del parassita, dopo fecondazione, depone le uova che presto daranno origin alle larve di primo stadio (L1) che rapidamente ne fuoriescono. Veicolate dal muco, le L1 risalgono le vie respiratorie, raggiungono il retrobocca, vengono deglutite ed espulse all'esterno con le feci. Lo sviluppo successivo fino a L3 necessita di un ospite intermedio, nel caso specifico rappresentato da diverse specie di chiocciole e lumache di terra. Gli ospiti definitivi si infettano ingerendo i molluschi parassitati; le L3, liberate dai processi digestivi dell'ospite, migrano al polmone per via linfo-ematogena e proseguono lo sviluppo fino a parassiti adulti.

Sintomatologia - Frequentemente associato con altri SPB, la sintomatologia è caratterizzata da tosse secca, stizzosa, scolo nasale sieromucoso spesso bilaterale; in alcuni casi si riscontrano anemia, inappetenza e dimagramento.

Diagnosi clinica - Comparsa quasi contemporanea di sintomi respiratori nel gregge, in autunno/inverno fino alla metà della primavera successiva.

Diagnosi post-mortem - L'esame anatomopatologico permette di evidenziare lesioni nodulari grigiastre, nidi d'incubazione di varia grandezza, ripiene di parassiti adulti, nonché uova e larve ben visibili al microscopio.

Diagnosi di laboratorio - Esami copromicroscopici quali-quantitativi per la messa in evidenza e/o la conta delle L1.

Terapia - Imidazolici, benzimidazolici, probenzimidazolici, lattoni macrociclici.

Profilassi - Trattamenti antielmintici strategici, non sempre efficaci. Di non facile applicazione, nelle nostre realtà zootecniche, altre misure di profilassi quali il controllo degli ospiti intermedi mediante interventi molluschicidi, ritenuti non eco-compatibili.

Rischio per l'uomo - Infezione non segnalata nell'uomo.

UNIVERSITÀ DEGLI STUDI DI NAPOLI FEDERICO II
Dipartimento Medicina Veterinaria Produzioni Animali
CREMOPAR
SOIPA Società Italiana di Parassitologia
SPARC

SPARC
Sustainable PARasite Control in Grazing Ruminants

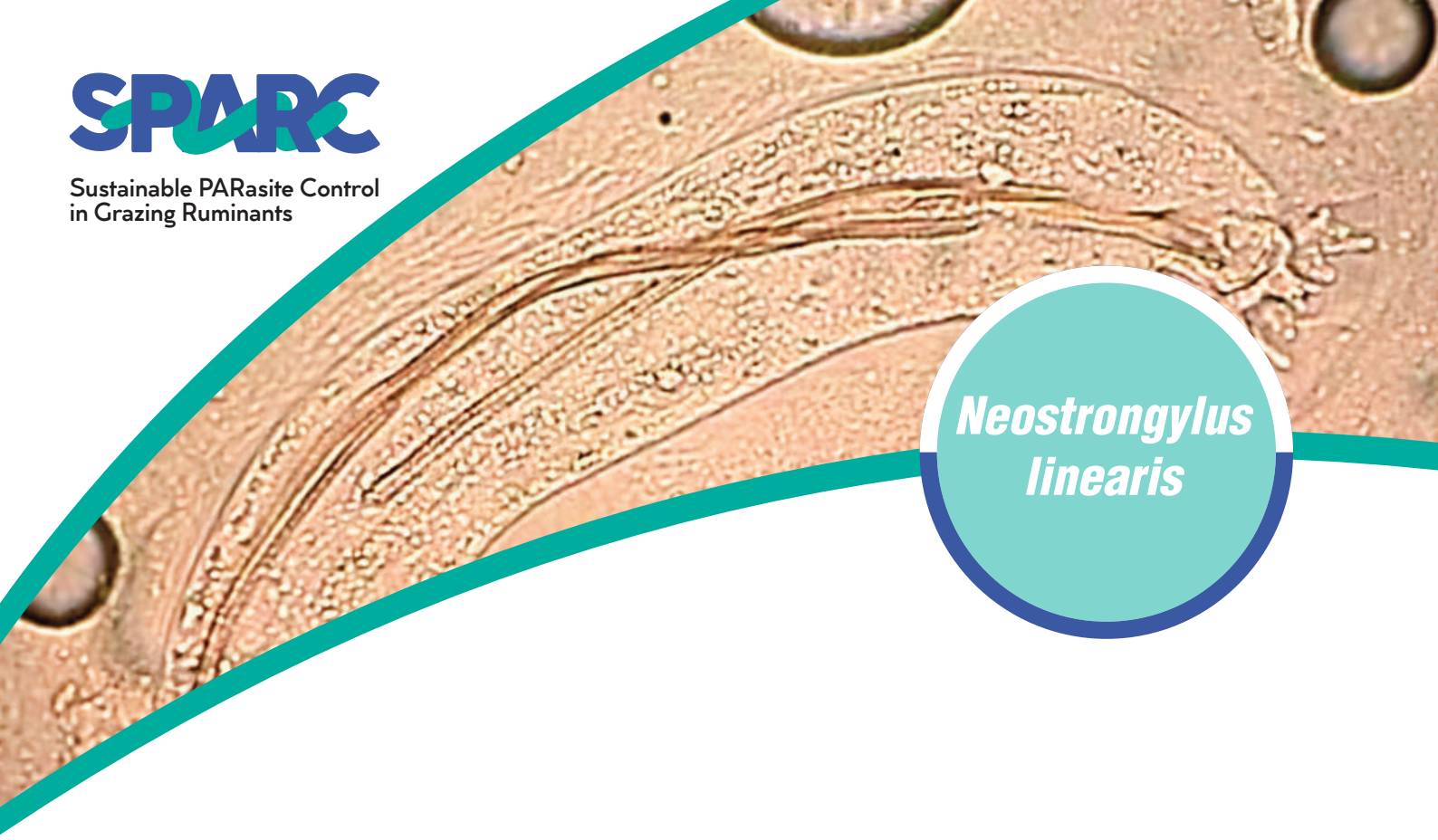

Neostrongylus linearis

Il parassita - *Neostrongylus linearis* (dal greco *neós*: nuovo e *strongúlos*: cilindrico; dal latino *linearis*: rettilineo) è un nematode a diffusione cosmopolita, inquadrato nel gruppo degli strongili broncopolmonari (SBP) di ovini e caprini. È un parassita biancastro, piccolo e sottile, lungo 5-15 mm, non facilmente visibile ad occhio nudo.

Elementi di disseminazione - Larve di primo stadio (L1), di 300-400 µm di lunghezza, filiformi, con estremità caudale dritta, appuntita e munita di tre piccole spine, una dorsale e due laterali.

Ospiti definitivi e localizzazione - Piccoli bronchi ed alveoli di ovino, caprino e piccoli ruminanti selvatici.

Ospiti intermedi e localizzazione - Piede di diverse specie di molluschi gasteropodi di terra, quali chiocciole e lumache (*Helicella*, *Helix*, *Succinea*, *Theba*, *Cepaea*, *Monacha*).

Infezione - Ingestione di molluschi gasteropodi contenenti le larve di terzo stadio (L3).

Ciclo biologico - Indiretto. Nelle vie respiratorie degli animali, la femmina del parassita, dopo fecondazione, depone le uova che presto daranno origine alle larve di primo stadio (L1) che rapidamente ne fuoriescono. Veicolate dal muco, le L1 risalgono le vie respiratorie, raggiungono il retrobocca, vengono deglutite ed espulse all'esterno con le feci. Lo sviluppo successivo fino a L3 necessita di un ospite intermedio, nel caso specifico rappresentato da diverse specie di chiocciole e lumache di terra. Gli ospiti definitivi si infettano ingerendo i molluschi parassitati; le L3, liberate dai processi digestivi dell'ospite, migrano al polmone per via linfo-ematogena e proseguono lo sviluppo fino a parassiti adulti.

Sintomatologia - Frequentemente associato ad altri SBP, la sintomatologia è caratterizzata da: tosse secca, stizzosa, scolo nasale siero-mucoso frequentemente bilaterale. Spesso si possono osservare anemia, inappetenza e dimagramento.

Diagnosi clinica - Comparsa quasi contemporanea di sintomi respiratori nel gregge, in autunno/inverno che si protraggono fino alla metà della primavera successiva.

Diagnosi post-mortem - L'esame anatomopatologico permette di evidenziare lesioni più o meno rotondeggianti, di varia grandezza (nidi di incubazione), ripiene di parassiti adulti visibili ad occhio nudo e di uova e larve visibili al microscopio.

Diagnosi di laboratorio - Esami copromicroscopici quali-quantitativi per la messa in evidenza e/o la conta delle L1.

Terapia - Imidazolici, benzimidazolici, probenzimidazolici, lattoni macrociclici.

Profilassi - Trattamenti antielmintici strategici, non sempre efficaci. Di non facile applicazione, nelle nostre realtà zootecniche, altre misure di profilassi quali il controllo degli ospiti intermedi mediante interventi molluschicidi, considerati non eco-compatibili.

Rischio per l'uomo - Infezione non segnalata nell'uomo.

UNIVERSITÀ DEGLI STUDI DI NAPOLI FEDERICO II
Dipartimento Medicina Veterinaria Produzioni Animali
CREMOPAR
SOIPA Società Italiana di Parassitologia
SPARC

SPARC
Sustainable PARasite Control in Grazing Ruminants

Protostrongylus rufescens

Il parassita - *Protostrongylus rufescens* (dal greco *prótos*: primo e *strongúlos*: cilindrico e dal latino *rufescens*: rossiccio) è un nematode a diffusione cosmopolita, inquadrato nel gruppo degli *strongili broncopolmonari* di ovini e caprini. È un parassita sottile, di colore rossastro, lungo 14-65 mm, visibile ad occhio nudo.

Elementi di disseminazione - Larve di primo stadio (L1), filiformi, di 340-400 µm, con estremità caudale diritta, priva di spine.

Ospiti definitivi e localizzazione - Piccoli bronchi di ovino, caprino, cervo e piccoli ruminati selvatici.

Ospiti intermedi e localizzazione - Cavità celomatica di lumache di terra dei generi *Helicella*, *Theba*, *Abida*, *Zebrina* e *Arianta*.

Infezione - Ingestione di lumache di terra contenenti le larve di terzo stadio (L3).

Ciclo biologico - Indiretto. Nelle vie respiratorie degli animali, la femmina del parassita, dopo fecondazione, depone le uova che si sviluppano velocemente in larve di primo stadio (L1) che rapidamente fuoriescono. Veicolate dal muco, le L1 risalgono le vie respiratorie, raggiungono il retrobocca, vengono deglutite ed espulse all'esterno con le feci. Lo sviluppo successivo fino a L3 necessita di un ospite intermedio, nel caso specifico rappresentato da diverse specie di lumache di terra. Gli ospiti definitivi si infettano ingerendo i molluschi parassitati; le L3, liberate dai processi digestivi dell'ospite, migrano al polmone per via linfo-ematogena e proseguono lo sviluppo fino a parassiti adulti.

Sintomatologia - Frequentemente associato con altri nematodi parassiti delle vie respiratorie. La sintomatologia è caratterizzata da tosse secca, stizzosa, scolo nasale siero-mucoso spesso bilaterale; in alcuni casi si riscontrano anemia, inappetenza e dimagramento.

Diagnosi clinica - Comparsa quasi contemporanea di sintomi respiratori nel gregge, soprattutto negli animali più giovani dall'autunno/inverno fino alla metà della primavera successiva.

Diagnosi post-mortem - L'esame anatomopatologico permette di evidenziare le tipiche lesioni a sezione conica che dalla superficie del polmone si affondano nello spessore dell'organo. Nelle lesioni, di colore grigio-giallastro, è facile rilevare parassiti adulti, uova e larve.

Diagnosi di laboratorio - Esami copromicroscopici quali-quantitativi per la messa in evidenza e/o la conta delle L1.

Terapia - Imidazolici, benzimidazolici, probenzimidazolici, lattoni macrociclici.

Profilassi - Trattamenti antielmintici strategici, non sempre efficaci. Di non facile applicazione, nelle nostre realtà zootecniche, altre misure di profilassi quali il controllo degli ospiti intermedi con molluschicidi, in quanto ritenuti non eco-compatibili.

Rischio per l'uomo - Infezione non segnalata nell'uomo.

UNIVERSITÀ DEGLI STUDI DI NAPOLI FEDERICO II
Dipartimento Medicina Veterinaria Produzioni Animali
CREMOPAR
SOIPA Società Italiana di Parassitologia
SPARC