SPARC
Sustainable PARasite Control in Grazing Ruminants

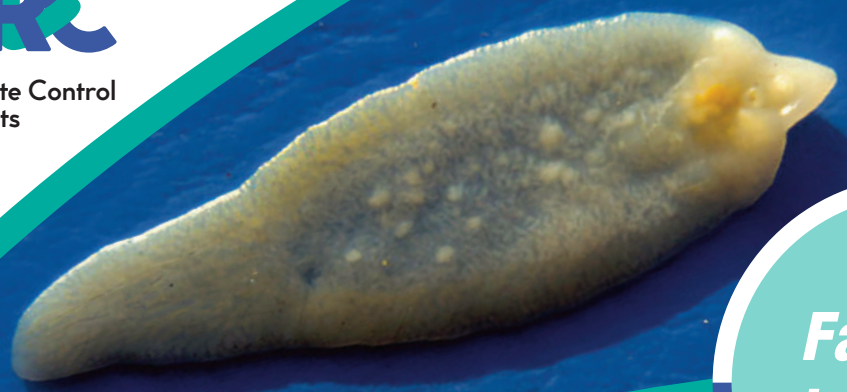

Fasciola hepatica

Il parassita - *Fasciola hepatica* (dal latino *fasciola*: piccola fascia e dal greco *épatos*: fegato) è un trematode a diffusione cosmopolita, dal corpo appiattito dorso-ventralmente, simile ad una foglia di salvia, di colore brunastro, lungo 20-30 mm, provvisto di cono cefalico e cuticola spinosa.

Elementi di disseminazione - Uova ellissoidali, di 130-150 x 60-90 µm, opercolate e di colore giallo-verdastro.

Ospiti definitivi e localizzazione - Fegato e dotti biliari di ovino, caprino, bovino, bufalo, ruminanti selvatici, equino, suino, coniglio ed altri mammiferi, uomo compreso.

Ospiti intermedi e localizzazione - Cavità corporea di gasteropodi anfibi del genere *Lymnaea* (es. *L. truncatula*).

Infezione - Ingestione di metacercarie incistate su vegetali acquatici.

Ciclo biologico - Indiretto. Il parassita adulto, ermafrodita, dopo autofecondazione e/o fecondazione crociata, depone numerose uova che con la bile raggiungono l'intestino e sono espulse con le feci degli animali parassitati. Una volta nell'ambiente esterno (sono necessari habitat "acquatici"), nell'uovo si sviluppa una larva ciliata, il miracidio, che penetra nel mollusco dove lo sviluppo continua attraverso gli stadi di sporicisti, redia e cercaria. Le cercarie fuoriescono dal mollusco e si fissano agli steli d'erba trasformandosi poi nelle metacercarie infettanti. Queste, ingerite dall'ospite definitivo, si disincistano nell'intestino tenue, attraversano la parete intestinale sottoforma di adolescarie (giovani parassiti); queste, per via trans-peritoneale, raggiungono il fegato, migrano nel parenchima epatico per 6-8 settimane ed infine penetrano nei dotti biliari dove divengono parassiti adulti sessualmente maturi.

Sintomatologia - Si distinguono tre forme di fasciolosi caratterizzate da vari sintomi: acuta (morte degli animali in 2-6 settimane per emorragie epatiche dovute alla migrazione delle adolescarie); subacuta (anemia, inappetenza, letargia ed edema intermandibolare); cronica (progressiva perdita di peso, anemia, edema intermandibolare ed ascite).

Diagnosi clinica - La sintomatologia clinica, corredata dall'anamnesi ambientale, può essere indicativa.

Diagnosi post-mortem - L'esame anatomopatologico permette di evidenziare caratteristiche lesioni a livello epatico e la presenza dei parassiti adulti nei grossi dotti biliari.

Diagnosi di laboratorio - Esami copromicroscopici quali-quantitativi per la messa in evidenza e/o la conta delle uova.

Terapia - Benzimidazolici, probenzimidazolici, (triclabendazolo, non presente in Italia), derivati del fenolo, salicilanilidi.

Profilassi - Trattamenti antielmintici strategici. Di non facile applicazione, nelle nostre realtà zootecniche, altre misure di profilassi quali la bonifica dei pascoli paludosi ed il controllo degli ospiti intermedi mediante interventi molluschicidi, ritenuti non eco-compatibili.

Rischio per l'uomo - L'ingestione di metacercarie con gli alimenti (vegetali, frutta) e/o con l'acqua comporta lo sviluppo delle adolescarie a livello intestinale che migrano al parenchima epatico. Gli adulti in sede provocano epatite, epatosi e talvolta ittero, perdita di sangue con la bile, fibrosi epatica, ipertensione portale ed ascite. Si osservano disturbi addominali, epatomegalia, febbre ed eosinofilia. L'uomo può anche infettarsi ingerendo fegato crudo o poco cotto contenente le adolescarie che si fissano sulla mucosa faringea provocando una sensazione di soffocamento definità "sindrome di halzoun", in tal caso comunque i parassiti non raggiungono lo stadio adulto.

UNIVERSITÀ DEGLI STUDI DI NAPOLI FEDERICO II
Dipartimento Medicina Veterinaria Produzioni Animali
CREMOPAR
SOIPA Società Italiana di Parassitologia
SPARC