Inwazje pasożytów wewnętrznych najczęściej występujące u kóz w Polsce – nicienie żołądkowo-jelitowe

Inwazje pasożytnicze są u kóz w Polsce jednym z podstawowych problemów klinicznych. Niestety, pomimo istnienia prostych metod służących do ich wykrywania, stanowią często poważny problem w rutynowej diagnostyce klinicznej. Wynika to zwykle z niedoceniania przez lekarzy wagi chorób pasożytniczych u małych przeżuwaczy. Pokutuje stereotyp o małym znaczeniu i łatwym leczeniu inwazji pasożytniczych. Uzyskana w trakcie wywiadu informacja, że właściciel „odrobaczał kozy" najczęściej ukierunkowuje dalszą diagnostykę w stronę chorób innych niż pasożytnicze. Kolejnym problemem zdaje się być bardzo mała liczba preparatów weterynaryjnych zarejestrowanych do leczenia parazytoz u kóz. Lekarze weterynarii, zgodnie z błędną zasadą, że „koza to właściwie to samo co owca lub mała krowa", stosują leki przeznaczone dla bydła lub owiec w dawkach zalecanych dla tych gatunków zwierząt. Nie zdają sobie sprawy z faktu, że u kóz są to zwykle dawki zdecydowanie zbyt niskie i w związku z tym nieskuteczne. Może to w konsekwencji prowadzić do pojawienia się w stadzie lekooporności. Warto więc przypomnieć podstawowe informacje dotyczące tej problematyki.

Nicienie żołądkowo-jelitowe

Nicienie z rodzin *Trichostrongylidae* oraz *Molineidae*, prawdopodobnie stanowią większość wszystkich inwazji spowodowanych przez pasożyty żołądkowo-jelitowe u kóz w naszym kraju. W skład tych dwóch rodzin wchodzą m.in. nicienie z rodzajów *Haemonchus, Trichostrongylus, Cooperia, Marshallagia, Mecistocirrus, Ostertagia*, *Teladorsagia i Nematodirus*. Wszystkie mają prosty cykl życiowy, a ich osobniki dorosłe lokują się w różnych, zależnych od gatunku nicienia, odcinkach przewodu pokarmowego żywiciela. Za pomocą standardowo stosowanych metod używanych do diagnostyki parazytologicznej, możliwe jest jedynie odróżnienie jaj nicieni z rodzaju *Nematodirus,* które są znacznie większe od pozostałych jaj pasożytów z rodziny *Trichostrongylidae* (ryc. 1). Wszystkie pozostałe jaja nicieni z tej rodziny są podobnych rozmiarów oraz mają podobny wygląd. Różnicowanie do poziomu gatunku możliwe jest dopiero za pomocą hodowli larw inwazyjnych i identyfikacji na podstawie ich cech morfologicznych. Objawy kliniczne inwazji są nieswoiste. Zwierzęta zazwyczaj stopniowo tracą na wadze, apetyt ulega obniżeniu, okrywa włosowa jest matowa. Intensywnym inwazjom może towarzyszyć nawracająca biegunka na zmianę z zaparciami oraz wzdęcia. Czasami może występować obrzęk tkanek miękkich, szczególnie w okolicy międzyżuchwowej. Wydajność mleczna ulega obniżeniu. Błony śluzowe są blade jako następstwo powoli pogłębiającej się niedokrwistości. W skrajnych przypadkach może dochodzić nawet do śmierci zwierząt. Połączenie obrazu klinicznego choroby wraz z badaniem laboratoryjnym kału pozwala na postawienie prawidłowej diagnozy. Badanie wykonuje się metodą flotacji. Pozwala ona na stwierdzenie charakterystycznych, owalnych jaj nicieni zawierających zmienną liczbę blastomerów (ryc. 2). Wśród nicieni żołądkowo-jelitowych na szczególną uwagę zasługuje gatunek *Haemonchus contortus*. Jest on uważany za najbardziej patogenny dla kóz. Dorosłe osobniki bytują we wnętrzu trawieńca i odżywiają się krwią żywiciela. Intensywne inwazje powodowane przez *H. contortus* u kóz, mogą być przyczyną ciężkiej niedokrwistość (jeden dorosły nicień może być odpowiedzialny za utratę 0,05 ml krwi dziennie), która może prowadzić do licznych upadków zwierząt w stadzie. Diagnostyka i leczenie i inwazji powodowanej przez *H. contortus,* jest takie samo jak w przypadku inwazji innych nicieni z rodziny *Trichostrongylidae* . Leki wraz z dawkowaniem stosowane w zwalczaniu inwazji nicieni z tej rodziny u kóz zebrano w tabeli 1.

Drugimi co do częstości występowania nicieniami żołądkowo-jelitowymi u kóz są pasożyty z rodzaju *Strongyloides*. U kóz spotykany jest gatunek *Strongyloides papillosus.* Jego cykl życiowy jest prosty, choć unikalny wśród pasożytniczych nicieni kóz. Występują w nim partenogenetycznie rozmnażające się samice lub wolno żyjące dojrzałe osobniki rozmnażające się płciowo. Zarażenie żywiciela następuję poprzez penetracje przez inwazyjne larwy skóry lub błony śluzowej jamy ustnej bądź przełyku. Dojrzałe osobniki bytują w jelicie cienkim żywiciela, gdzie ujawniają swoje szkodliwe działanie. Jaja nicieni z gatunku *Strongyloides papillosus,* są znacznie mniejsze od jaj nicieni z rodziny *Trichostrongylidae* i w momencie wydalenia z kałem zawierają w swoim wnętrzu larwę. Objawy kliniczne inwazji nie są charakterystyczne i zależą od jej intensywności oraz wieku zwierząt. Przy intensywnej inwazji, mogą być obserwowane ogniskowe zmiany zapalne skóry w miejscu wnikania larw. Na skutek wędrówki larw przez układ oddechowy, może występować kaszel, wypływ z jamy nosowej lub trudności w oddychaniu. U zwierząt z intensywną inwazją dochodzi do spadku apetytu, postępującego spadku masy ciała oraz biegunki. Objawy kliniczne w połączeniu z badaniem kału metodą flotacji, są wystarczające do rozpoznania inwazji. Informacje o leczeniu omawianych inwazji zebrano w tabeli 1.

Większość z preparatów przeciwpasożytniczych, które są stosowane u kóz, nie jest zarejestrowana w naszym kraju do stosowania u tego gatunku zwierząt. Należy pamiętać, że podawanie takich leków powinno odbywać się zgodnie z Dyrektywą 2001/82/WE na zasadzie tzw. kaskady. Dyrektywa ta reguluje również okres karencji, które trzeba przyjąć podczas stosowania preparatów niezarejestrowanych dla danego gatunku zwierząt (dla mleka 7 dni, dla tkanek jadalnych 28 dni). Warto również pamiętać, że w przypadku kóz okresy karencji dla wielu substancji czynnych są dużo dłuższe niż u bydła i owiec (zachowanie szczególnej ostrożności konieczne jest w przypadku stosowania większości substancji z grupy awermektyn w iniekcji podskórnej u kóz, gdyż okres karencji dla mleka np. dla często stosowanej iwermektyny wynosi w tym przypadku aż 50 dni!.

Tabela 1. Wybrane leki przeciwpasożytnicze stosowane w leczeniu inwazji nicieni żołądkowo-jelitowych

Substancja czynna	Dawkowanie (mg/kg m.c.)	Droga podania	Czas trwania leczenia
Albendazol	10	p.o.	dwukrotnie w odstępie 12 godzin
Fenbendazol	10	p.o.	jednokrotnie
Lewamizol	12	p.o.	jednokrotnie
Iwermektyna	0,4	p.o., s.c.	jednokrotnie
Moksydektyna	0,4	p.o., s.c.	Jednokrotnie
Doramektyna	0,4	p.o., s.c.	jednokrotnie
Eprinomektyna	1	spot-on	jednokrotnie

PRAWA AUTORSKIE ZASTRZEŻONE
TOINEN PRO ART FUNDACJA

Ryc. 1. Jaja nicieni z rodzaju *Nematodirus* (strzałki) oraz typowe jajo nicienia z rodziny *Trichostrongylidae* (pow. 10x)

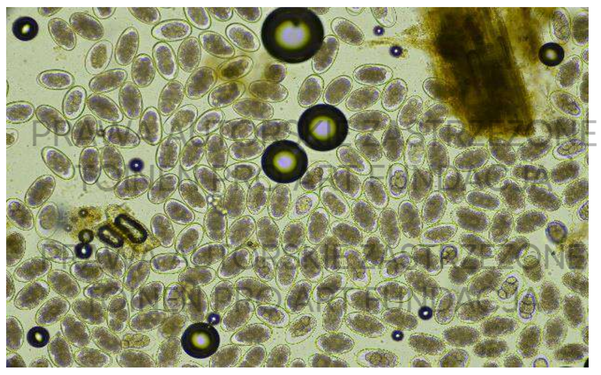

Ryc. 2. Jaja nicieni z rodziny Trichostrongylidae (pow. 20x)

Źródło-Mickiewicz, M., Markowska-Daniel, I., Szaluś-Jordanow, O., Moroz, A., Czopowicz, M., Górski, P., Kaba, J., Witkowski, L., Nalbert, T. (2017). Inwazje pasożytów wewnętrznych najczęściej występujące u kóz w Polsce – diagnostyka i leczenie. Życie Weterynaryjne, 9, 665-668.

©prawa autorskie zastrzeżone
©copyright reserved